Imprimé 1456

N° 65
1

DE LA

LUXATION EN DEHORS

DE LA TÊTE RADIALE

THÈSE

Présentée et publiquement soutenue à la Faculté de Médecine de Montpellier

Le 22 Juillet 1901

PAR

Virgile GRAILLE

Né à Saint-Hilaire-d'Ozilhan (Gard), le 8 décembre 1871

LICENCIÉ ÈS SCIENCES

PHARMACIEN DE 1re CLASSE

Pour obtenir le grade de Docteur en Médecine

MONTPELLIER

IMPRIMERIE GUSTAVE FIRMIN ET MONTANE

Rue Ferdinand-Fabre et quai du Verdanson

1901

46

PERSONNEL DE LA FACULTÉ

MM. MAIRET (✻) . . . . . DOYEN
FORGUE . . . . . ASSESSEUR

Professeurs

Hygiène.	MM. BERTIN-SANS (✻)
Clinique médicale	GRASSET (✻).
Clinique chirurgicale.	TEDENAT.
Clinique obstétric. et gynécol	GRYNFELTT.
— — ch. du cours, M. PUECH.	
Thérapeutique et matière médicale. . . .	HAMELIN (✻).
Clinique médicale	CARRIEU.
Clinique des maladies mentales et nerv.	MAIRET (✻).
Physique médicale.	IMBERT
Botanique et hist. nat. méd.	GRANEL.
Clinique chirurgicale.	FORGUE.
Clinique ophtalmologique.	TRUC.
Chimie médicale et Pharmacie	VILLE.
Physiologie.	HEDON.
Histologie	VIALLETON.
Pathologie interne.	DUCAMP.
Anatomie.	GILIS.
Opérations et appareils	ESTOR.
Microbiologie	RODET.
Médecine légale et toxicologie	SARDA.
Clinique des maladies des enfants	BAUMEL.
Anatomie pathologique	BOSC

Doyen honoraire : M. VIALLETON.
Professeurs honoraires : MM. JAUMES, PAULET (O. ✻).

Chargés de Cours complémentaires

Accouchements.	MM. VALLOIS, agrégé.
Clinique ann. des mal. syphil. et cutanées	BROUSSE, agrégé.
Clinique annexe des mal. des vieillards. .	VIRES, agrégé.
Pathologie externe	IMBERT L., agrégé.
Pathologie générale	RAYMOND, agrégé.

Agrégés en exercice

MM. BROUSSE	MM. PUECH	MM. RAYMOND
RAUZIER	VALLOIS	VIRES
LAPEYRE	MOURET	IMBERT
MOITESSIER	GALAVIELLE	BERTIN-SANS
DE ROUVILLE		

M. H. GOT, *secrétaire.*

Examinateurs de la Thèse

MM. ESTOR, *président.*	LAPEYRE, *agrégé.*
GRANEL *professeur.*	DE ROUVILLE, *agrégé.*

La Faculté de Médecine de Montpellier déclare que les opinions émises dans les Dissertations qui lui sont présentées doivent être considérées comme propres à leur auteur ; qu'elle n'entend leur donner ni approbation, ni improbation

A LA MÉMOIRE

DE MA MÈRE ET DE MA GRAND'MÈRE

A MON PÈRE

A MA FEMME

A MA FILLE MARGUERITE

A MON FRÈRE

LE LIEUTENANT HENRI GRAILLE

DU 61e RÉGIMENT D'INFANTERIE

V. GRAILLE.

A MON PRÉSIDENT DE THÈSE

M. LE PROFESSEUR ESTOR

A M. LE PROFESSEUR GRANEL

A TOUS MES MAITRES

DE LA FACULTÉ DE MÉDECINE

V. GRAILLE.

INTRODUCTION

Notre travail a pour point de départ un cas typique de luxation en dehors de l'extrémité supérieure du radius observé dans le service de notre maître, M. le professeur Estor.

Sous son inspiration, nous nous sommes proposé de réunir et de classer les observations, relativement assez rares, de luxation analogues, que la littérature médicale nous a fournies.

Grâce à l'obligeance de MM. les professeurs Estor, Tédenat et L. Imbert, nous avons pu ajouter à cette énumération trois observations inédites. M. le professeur agrégé Bertin-Sans a bien voulu mettre à notre disposition les radiographies s'y rapportant et que nous reproduisons.

Que ces Maîtres veuillent bien accepter l'hommage de notre gratitude.

L'étude de toutes ces observations nous a conduit à penser que, contrairement à l'opinion classique préconisée par Hamilton (1), par Bouilly (2), et par d'autres auteurs on peut faire de la luxation en dehors une variété particulière des

---

(1) *Traité pratique des fractures et luxations.*

(2) *Manuel de pathologie externe*, 5e éd., p. 636.

luxations de la tête du radius, comme le veut Denucé (1), et qu'il y a souvent lieu de la considérer autrement qu'une luxation secondaire aux luxations en avant ou en arrière, puisque, dans un grand nombre des observations que nous avons pu recueillir, elle était primitive et succédait immédiatement au traumatisme occasionnel.

En arrivant au terme de nos études médicales, qu'il nous soit permis d'exprimer notre reconnaissance à tous nos Maîtres de la Faculté de Montpellier.

M. le professeur Estor a bien voulu nous faire l'honneur d'accepter la présidence de cette thèse ; nous lui en sommes très reconnaissant.

Nous n'oublierons jamais les bontés de M. le professeur Granel ; ses conseils et ses encouragements ne nous ont jamais fait défaut ; qu'il veuille bien accepter ici l'expression de notre inaltérable attachement.

Nous sommes heureux de profiter de l'occasion qui nous est offerte pour témoigner à M. le professeur Tédenat toute notre gratitude ; c'est à ses soins éclairés et dévoués que nous devons d'avoir conservé une personne qui nous est bien chère.

M. le professeur agrégé de Rouville a bien voulu nous attacher à son service des consultations externes ; il nous a toujours chaleureusement soutenu et encouragé au travail ;

---

(1) Art. *Coude* du *Dictionnaire de Médecine et de Chirurgie pratiques.*

qu'il veuille bien nous permettre de lui dire ici que nous garderons toujours de lui le meilleur souvenir.

Depuis de longues années nous avons contracté envers M. le professeur agrégé Galavielle une dette de reconnaissance ; il nous a prodigué les marques les plus sensibles de sympathie ; il n'a jamais cessé de nous témoigner la plus grande bonté ; aussi pouvons-nous assurer au Maître autant qu'à l'ami que nous ne l'oublierons jamais.

Que le Maître dévoué qu'est le professeur agrégé Lapeyre veuille bien agréer l'hommage de notre respectueuse admiration.

DE LA

LUXATION EN DEHORS

DE LA TÊTE RADIALE

CHAPITRE PREMIER

HISTORIQUE

Nous définirons la luxation que nous étudions : le déplacement de l'extrémité supérieure du radius en dehors.

Cette luxation, quoique rare, n'avait pas échappé à l'observation des auteurs anciens, puisque, vers la fin du XVIme siècle, quelques-uns en font mention. En effet, Fabrice d'Acquapendente (1537-1619), le successeur de Fallope dans la chaire de chirurgie de Padoue, fait un chapitre particulier sur les luxations du radius en dehors (1).

Fournier (2) a aussi observé exactement cette lésion, puisqu'il dit explicitement : « Si le radius se luxe seul, il se luxe principalement vers l'extérieur ».

Toutefois, de la fin du XVIIme siècle à la fin du XVIIIme, c'est la théorie de l'élongation qui est en honneur ; la luxation en dehors ne serait pas possible, parce que les deux os sont trop intimement unis pour être complètement disjoints.

---

(1) « Opera chirurgica, etc. », pars. 1, liv. V, chap. v.

(2) « Economie chirurgicale », 1691.

J.-L. Petit (1674-1750) et Desault (1744-1795) nient absolument la luxation du radius en dehors ; Bichat (1771-1802) la considère comme impossible.

Il faut arriver en 1776, pour que Thomassin présente à la Société de chirurgie deux observations de luxation en dehors.

Un peu plus tard, en 1787, Bottentuit signale, dans une thèse soutenue par un de ses élèves aux écoles de chirurgie, que l'on peut observer dans les luxations du radius, des déplacements de cet os en arrière, et aussi en dehors.

Malgré ces observations probantes, nous voyons Boyer (1757-1833) n'accepter que les luxations du radius en arrière, opinion qui est partagée par Sanson, dans son article du Dictionnaire en quinze volumes.

Astley Cooper (1768-1843), dans son célèbre ouvrage : « Dislocation and fractures », étudie soigneusement les luxations du radius, et fait mention de la variété en dehors.

Chedieu, en 1863, dans une thèse de Strasbourg, ajoute une observation de plus à celle de Thomassin. Gerdy et Nélaton en ont fourni deux nouvelles.

Nous ajouterons à ces observations déjà anciennes et que nous reproduisons, un cas inédit de Boularan (1), un de Desprès rapporté dans la thèse de Grenier (2), un autre de Beurnier, dans la thèse de Stanciulescu (3), deux observations d'Helferich (4), une de la Chirurgie Poliklinik, trois de Wagner (5), et enfin, celles que nous devons à l'obligeance de nos maîtres de Montpellier.

---

(1) Th. de Paris, 1875.

(2) Th. de Paris, 1878.

(3) Th. de Paris, 1890.

(4) Deutsche Zeitschrift Chirurgie, vol. XXIII, p. 338 et 341.

(5) Centralblatt für Chirurgie, n° 10, 1886.

CHAPITRE II

OBSERVATIONS

La division de Malgaigne est celle qui nous paraît la plus simple, et qui nous semble le mieux répondre aux données de la science. Nous l'adopterons, et nous rangerons ces luxations en trois groupes :

1° Luxation en dehors et en avant ;
2° — en dehors et en arrière ;
3° — directement en dehors.

Toutefois, nous subdiviserons ces trois groupes en :

A. — Luxation sans fracture ;
B. — — avec fracture.

Il nous paraît que la meilleure description consiste essentiellement dans l'exposition des faits observés ; c'est de leur étude que nous dégagerons l'étiologie, la pathogénie et la symptomatologie.

1° Luxation de l'extrémité supérieure du radius en dehors et en avant

A. — *Luxation sans fracture*

Observation Première

(Robert, *Gaz. des Hôpitaux*, 1847)

Le sujet est un jeune homme de 21 ans, garçon boulanger, très vigoureux et très musclé. En descendant dans une cave, les pieds lui ont manqué et il est tombé en arrière sur le coude droit, qu'il avait

porté instinctivement dans ce sens pour pouvoir se retenir. Immédiatement douleur violente dans le coude, qui s'est tuméfié rapidement. Le lendemain il se faisait admettre à l'hôpital.

A l'examen du malade on a trouvé le coude fortement tuméfié en arrière et sur les côtés ; on remarquait dans ces endroits deux saillies molles, fluctuantes, l'une interne et l'autre externe, plus volumineuses, séparées entre elles par un enfoncement qui répondait à l'olécrâne et au tendon du muscle triceps brachial. Ces saillies résultaient évidemment d'un épanchement qui s'était fait dans la membrane synoviale de l'articulation.

L'avant-bras était à demi fléchi sur le bras et pouvait exécuter sur lui-même de légers mouvements d'avant en arrière. Du reste, l'olécrâne avait conservé ses rapports normaux avec les tubérosités latérales de l'humérus. Le quatrième jour, après que la douleur et le gonflement eurent cédé à un traitement approprié, on pouvait constater les symptômes suivants :

La forme générale du coude n'est pas sensiblement altérée ; cependant, en dehors, la saillie des muscles grand supinateur et radiaux paraît plus marquée qu'à l'état normal. L'avant-bras, légèrement fléchi sur le bras, ne peut être ni complètement étendu, ni fléchi au delà de l'angle droit. La main est en pronation et ne peut pas être portée dans la supination. A la partie externe du pli du bras, sous l'épais faisceau des muscles grand supinateur et radiaux externes, on sent une saillie assez volumineuse et arrondie. Cette saillie se trouve de niveau avec l'épicondyle et au devant de cette apophyse. L'intervalle qui existe entre elle et l'olécrâne excède d'un travers de doigt au moins celui du côté opposé. On sent la tête radiale en avant et un peu en dessus de la petite tête de l'humérus, car elle se trouve de niveau avec l'épicondyle ; il existe par conséquent un peu de chevauchement du radius sur l'humérus.

Tentatives de réduction. Pour éviter les obstacles dus aux contractions musculaires, on soumet le malade aux inhalations éthérées. A chaque tentative de réduction, le radius paraît reprendre incomplètement sa place, mais il n'y reste pas et se porte aussitôt à la place qu'il occupait.

Robert conclut à une luxation en avant du radius, mais la plupart

des auteurs, se basant sur les symptômes observés et l'écartement signalé entre l'olécrâne et la tête du radius, pensent qu'il s'agissait plutôt d'une luxation en avant et en dehors.

Observation II

Malgaigne. — Traité des fractures et des luxations

J'ai vu une luxation du genre de celle de Robert (voir obs. I), chez un garçon de 29 ans. Elle s'était produite à l'âge de 15 ans, dans une chute sur le coude et était restée méconnue. La tête radiale était portée à près d'un pouce en avant de l'épicondyle et faisait en même temps une forte saillie en dehors. La pronation et la supination étaient revenues à peu près complètes ; mais la flexion ne dépassait pas un angle de 75°, et l'extension s'arrêtait à un angle de 120°.

Observation III

(Adam)

Rapportée par Malgaigne. — Traité des fractures et des luxations

Le sujet était un élève en médecine, âgé de 23 ans. Dans son enfance, il avait reçu un coup sur l'avant-bras, porté en avant, et dès lors le membre était resté faible. Vers l'âge de 16 ans, la faiblesse augmenta ; la moindre cause amenait une luxation incomplète du radius en avant, qu'il réduisait lui-même sans difficulté. Une chute violente amena une lésion plus étendue en avant et en dehors avec des symptômes assez étranges. L'avant-bras était en supination et fléchi à angle aigu, sans pouvoir être étendu d'aucune manière ; le biceps était contracté, et son tendon soulevait la peau ; la tête radiale était sentie en haut et en dehors du condyle huméral. La luxation fut réduite ; mais peu de temps après le radius se luxa complètement en avant et ne fut pas replacé. Vers l'âge de 22 ans, une nouvelle chute le rejeta en dehors ; et il fallut de grands efforts pour le faire rentrer, non à sa place normale, mais dans la cavité nouvelle qu'il s'était creusée en avant du condyle, où il est resté depuis.

Observation IV

(Inédite)

Recueillie dans le service du professeur Tédenat

Anaïs M..., 54 ans.

Le 2 juin 1900, étant montée sur une ânesse qui prit peur, la malade tomba sur le coude droit. La luxation fut réduite par le docteur Magne.

A son arrivée dans le service, le 4 juillet 1900, nous constatons que l'avant-bras est en flexion de 120° sur le bras ; l'extension ne donne guère plus. Nous posons le diagnostic de luxation du radius et du cubitus ; le radius en avant et en dehors, le cubitus en dehors et en arrière.

La radiographie faite, le même jour, par M. le professeur agrégé Bertin-Sans, et que nous avons reproduite (*fig.* 2), confirme le diagnostic.

B. — Luxation avec fracture.

Observation V

(Malgaigne)

Auquet, brocanteur, âgé de 65 ans, entra à l'Hôtel-Dieu en 1832, pour une fracture de la cuisse. Je fus frappé, en l'examinant, d'une gêne des mouvements de la main gauche et de la difformité de l'avant-bras ; et voici d'abord ce qu'il me raconta :

Le 28 février 1829, il avait été renversé par un cabriolet dont la roue, dit-il, lui passa sur l'avant-bras gauche. Transporté à l'hôpital Saint-Louis, il y fut traité par M J. Cloquet, faisant le service de Richerand, qui reconnut une fracture du tiers supérieur du cubitus. Le membre fut, en conséquence, enveloppé d'attelles de carton, préalablement ramollies dans l'eau chaude et assujetties par un

bandage qu'on laissa jusqu'au quarante-cinquième jour. La fracture était alors consolidée, mais la raideur du coude était considérable, et comme c'est une suite assez ordinaire d'une immobilité si longtemps continuée, on ne songea pas à s'enquérir d'une autre cause ; seulement on fit exercer le membre ; et quand le blessé quitta l'hôpital, trois mois et demi après son entrée, les mouvements commençaient déjà à revenir. Ces commémoratifs acquis, j'examinai le coude et je trouvai sur le cubitus, à deux pouces au-dessous de l'olécrâne, les traces très évidentes d'une fracture irrégulièrement consolidée. Le fragment supérieur, projeté en dehors et en avant, formait avec l'autre un angle rentrant en dedans. Le radius était complètement luxé en avant et un peu en dehors.

L'extension était complète, la flexion dépassait l'angle droit ; la main était en pronation presque complète et ne pouvait aller plus loin en ce sens ; la supination se faisait assez bien.

En regardant l'avant-bras étendu et en supination par sa face antérieure, on était frappé d'une saillie brusque de la tête du radius en dehors où elle faisait un angle presque droit avec la face externe du bras ; en dedans, la face interne du membre se prolongeait sans irrégularité jusqu'à deux pouces au-dessous de l'olécrâne et alors présentait une concavité très profonde résultant de l'angle des deux fragments du cubitus. Tout le membre était maigre, comme atrophié.

Quand le sujet fléchissait l'avant-bras, la tête radiale remontait sur le condyle en parcourant sous la peau un trajet de plus d'un pouce, au plus haut degré de flexion possible ; elle était tellement remontée au-dessus du condyle qu'entre elle et lui existait un intervalle d'un pouce et demi.

Observation VI

(Prof. Helferich. Deutsche Zeitschrift, vol. XXIII, p. 341.)

F. . L..., âgé de trois ans et demi, tomba, le 13 avril, d'un cheval de bois, sur la main ; les détails de l'accident manquent. Le médecin qui soigna le malade de suite après l'accident, diagnostiqua une fracture du cubitus au tiers supérieur seulement. La fracture fut

réduite, l'avant-bras fixé par des attelles, la main placée en supination.

Le 21 avril, le professeur Helferich enleva l'appareil et procéda à un examen minutieux. Il trouva l'avant-bras dans une légère supination, le niveau de la fracture du cubitus est un peu en-dessus de sa partie moyenne. Dans la région du coude, il constata une luxation de la tête radiale en avant, en haut et en dehors. La tête radiale, facilement palpable, est mobile dans les mouvements de supination et de pronation. Toute la région du coude est considérablement augmentée. La flexion et l'extension de l'avant-bras sont possibles, la tête radiale ne reprend pas sa position primitive. Les mouvements des doigts se font librement.

Observation VII

(Beurnier)

J.-B. M..., âgé de 20 ans, est entré, le 1er juillet 1900, à l'hôpital de la Pitié, salle Michon, n° 10, dans le service de M. le professeur Léon Le Fort.

Antécédents. — Rien d'important à signaler au point de vue des antécédents héréditaires ou personnels du malade. A l'âge de 17 ans, le malade commence à éprouver des douleurs dans le coude droit, en même temps que ce coude augmentait de volume, sans qu'il ait subi antérieurement aucun traumatisme. A cette époque, il exerçait la profession d'agriculteur. Un an plus tard, à 18 ans, il entra dans une fabrique de bouchons, où il travailla pendant cinq mois ; puis, il dut se reposer, à la suite d'une contusion assez forte reçue au niveau du coude malade et causée par une courroie de transmission. Cet accident, pour lequel il ne fit aucun traitement, laissa le membre supérieur impotent pendant deux mois. Au bout de ce temps, le malade, qui avait fait des mouvements progressifs à son coude, reprend ses travaux d'agriculture jusqu'au mois de janvier 1890. Le 8 janvier, il fit une chute sur le coude droit, et se fit soigner pendant un mois par un rebouteur, qui lui appliquait des cataplasmes pour tout traitement. Trouvant qu'il n'y avait aucune amélioration, il entra à l'hôpital Necker, dans le service de M. le professeur Guyon,

qui posa le diagnostic de : « luxation du radius, avec fracture du cubitus non consolidée ». Il fit trois injections de teinture d'iode au foyer de la fracture sans résultats. Depuis l'accident, le malade se trouve dans l'impossibilité absolue de travailler.

Etat actuel. — Le coude droit est augmenté dans son diamètre transversal et présente une saillie externe très notable, en même temps qu'une dépression au-dessus de l'épitrochlée. L'extrémité inférieure de l'humérus est normale, et l'on sent parfaitement la trochlée sous la peau par l'exploration digitale. En explorant le radius, on trouve la tête de cet os déplacée en avant et en dehors et remontée au-dessus du condyle huméral ; la cupule radiale ne tourne plus sur son axe, mais exécute des mouvements en arc de cercle. Au-dessous de cette cupule, au niveau du col du radius, existe une saillie osseuse qui pourrait être prise pour un ancien cal. Le cubitus présente une solution de continuité au-dessous de l'olécrâne ; le fragment supérieur ou olécrânien est déplacé en dehors, laisse la trochlée vide et est intimement adhérent à l'humérus ; le fragment inférieur, écarté du supérieur environ d'un travers de doigt, est très mobile, et il en résulte une mobilité latérale du coude. On constate quelques craquements dans l'articulation. Les mouvements de flexion et d'extension sont à peu près normaux ; ceux de pronation et de supination sont un peu limités. Il n'y a pas d'atrophie musculaire ; de ce côté, la force est un peu inférieure à celle du côté gauche.

Observation VIII

(Inédite)

Due à l'obligeance de M. le professeur agrégé L. Imbert

G..., Louis, âgé de 26 ans, employé des tramways, a reçu un trolley sur l'avant-bras droit.

A son entrée à l'hôpital on constate que les mouvements spontanés du coude sont impossibles ; les mouvements provoqués sont difficiles, surtout à cause de la douleur.

A l'exploration du coude, les trois saillies : épitrochlée, épicondyle et olécrâne sont dans leur situation normale, mais la tête du radius paraît assez fortement projetée en avant et en dehors.

Le radius paraît intact sur toute sa longueur, mais le cubitus est très douloureux à la pression, en un point très limité situé à l'union du tiers supérieur et des deux tiers moyens.

Pas de crépitation par les mouvements de pronation et de supination, qui sont très douloureux.

Nous portons le diagnostic de fracture du tiers supérieur du cubitus avec luxation de la tête radiale en avant et en dehors.

La radiographie faite le lendemain de l'accident, le 1er avril 1901, vérifie le diagnostic clinique et montre qu'il y a chevauchement des fragments et déviation angulaire à sommet externe ; le fragment supérieur est en arrière de l'inférieur, lequel n'est plus en contact avec le radius. Nous reproduisons cette radiographie (*fig.* 3).

On applique sur l'avant-bras placé en supination, une gouttière plâtrée. Dix jours après, le malade est revu et l'on commence les mouvements de flexion, extension, pronation et supination, qui, douloureux au début, ne tardent pas à acquérir l'ampleur nécessaire sous l'influence des séances de massage et mobilisation faites trois fois par semaine.

La radiographie, pratiquée à diverses reprises, montre que les divers déplacements se sont maintenus.

La dernière radiographie obtenue le 29 mai 1901, nous montre nettement le cal qui réunit les deux fragments, mais la luxation persiste toujours complète.

2° Luxation de l'extrémité supérieure du radius en dehors et en arrière

A. — *Luxation sans fracture*

Observation IX

(Case)

London medical Gazette, 1829, t. IV, p. 495

Un jeune homme de 21 ans entre à l'hôpital avec une grande difformité dans l'articulation du coude. Il donne le récit suivant de l'origine de sa maladie : à l'âge de 13 ans, jouant à la crosse, il avait frappé du bout de sa crosse contre le sol. Cet accident causa immédiatement la difformité de la jointure. Néanmoins, le chirurgien à qui il s'adressa méconnut la nature de cette affection. Du reste, au moment de l'accident, ce malade était capable de plier le bras, mais ce mouvement avait maintenant cessé. Dans l'année 1826, il se forma à la jointure un abcès qui s'ouvrit à l'extérieur et amena une raideur complète.

A l'examen du malade, il fut prouvé qu'il y avait une luxation du radius latéralement et un peu en arrière, la tête radiale étant située entre la surface articulaire du condyle huméral et l'épicondyle. Une ankylose parfaite avait placé le bras dans une position demi-fléchie, et tout mouvement était impossible.

Observation X

(A. Cooper. — Œuvres chirurgicales complètes)

La luxation fut trouvée sur le cadavre d'un homme dans l'hiver de 1821 La tête du radius était portée en arrière et un peu en dehors du condyle externe de l'humérus. Quand on plaçait l'avant-bras dans l'extension, la tête de l'os pouvait être sentie et même vue dans le lieu indiqué. Le ligament annulaire était rompu à sa partie antérieure

le ligament oblique était également déchiré, et, si la tête du radius, n'eût été retenue par l'aponévrose anti-brachiale, elle eût été portée beaucoup plus loin en arrière.

B. — Luxation avec fracture

Observation XI

(Helferich)

Deutsche Zeitschrift Chirurgie, XXIII vol., p. 338.

Jean Scherl, âgé de 66 ans, reçut un coup de pied de cheval à l'âge de 26 ans, qui détermina la solution de continuité des parties molles, ainsi que la fracture du cubitus accompagnée de luxation du radius. Le malade observa immédiatement après l'accident qu'il lui était impossible d'étendre les doigts de la main gauche. L'inflammation déterminée par le traumatisme rendit le diagnostic impossible dans les deux premiers jours. Le troisième jour, le médecin consultant posa le diagnostic de : fracture du cubitus avec luxation du radius. Il essaya en même temps, avec l'aide de quatre hommes, de la réduire; mais la chose lui fut impossible. On se contenta de suspendre simplement l'avant-bras dans un bandage.

La plaie déterminée par les fragments suppura pendant six mois ; dans cet intervalle, on fut obligé d'extraire plusieurs esquilles ; au bout de ce temps, la plaie se ferma. Mais le malade s'aperçut qu'il lui était impossible de porter les doigts en extension ou d'exercer les mouvements de flexion et de supination de l'avant-bras.

Depuis cette époque, le malade n'a ressenti aucune douleur ; il nous fait remarquer qu'il s'est aperçu d'une augmentation de volume au niveau de l'articulation du coude et de la fracture.

Etat actuel. — Inspectant l'avant-bras dans une pronation moyenne, on observe sur sa face interne, au niveau du tiers supérieur, une rétraction très prononcée des téguments. A la partie antéro-supérieure de l'articulation du coude, on observe une saillie très prononcée, qui n'est autre chose que la tête du radius, qui remonte de 1 à 1 centimètre 1|2 sur l'humérus.

L'apophyse styloïde du cubitus est portée un peu plus en dehors que d'ordinaire, sans que cela ait aucune liaison avec la luxation elle-même. Si on invite le malade à étendre les bras, on remarque que le membre sain est plus long que le membre malade. En palpant le bord interne du cubitus, on sent un épaississement considérable au niveau des fragments soudés ; on sent encore les deux fragments de l'os situé en dedans et qui sont mobiles.

Le segment inférieur du cubitus est parallèle au radius, le segment supérieur paraît disloqué à son union avec le segment inférieur au niveau de la fracture ; on sent en même temps une crépitation très nette à ce niveau. La tête du radius est inclinée en dehors, en haut et un peu en arrière. Pendant les mouvements de rotation de la tête radiale, on sent très bien qu'elle est couverte d'une sorte de bonnet dans lequel on peut pénétrer le doigt ; ce bonnet est certainement le produit d'une néo-formation arthritique. En fléchissant le coude, on ne peut plus sentir nettement la tête radiale au palper. L'extension de l'avant-bras est possible presque complètement. La flexion ne dépasse pas l'angle droit. La supination est incomplète. La pronation est facile. Tous les doigts de la main gauche sont en flexion ; le malade ne peut pas les porter en extension, et quand on leur imprime ce mouvement, le malade ne peut les maintenir. En cherchant par des mouvements d'extension et de flexion à réduire la tête radiale, on sent qu'elle exécute des mouvements en avant, ainsi que des mouvements de rotation ; mais il nous est impossible de lui faire prendre sa place primitive. La distance de l'apophyse styloïde du cubitus au condyle de l'humérus est de 23 centimètres 1|2 du côté gauche ; elle est de 26 centimètres 1|2 du côté droit. La distance de l'apophyse styloïde du cubitus à l'olécrâne du côté gauche est de 23 centimètres 1|2 et du côté droit de 27 centimètres. La périphérie de l'articulation du coude du côté malade est de 35 centimètres ; du côté sain, elle est de 25 centimètres. La lésion du nerf radial a déterminé la paralysie des extenseurs des doigts.

3° Luxation de l'extrémité supérieure du radius directement en dehors

A. — *Luxation sans fracture*

Observation XII

(A. Cooper)

Un jeune garçon de 11 à 12 ans fit une chute d'environ dix pieds de haut, dans laquelle l'avant-bras droit porta directement sur des pierres. Huit heures après cet accident, il y avait un gonflement considérable à la partie supérieure de l'avant-bras, dans laquelle il était facile de distinguer la tête du radius, séparée de l'éminence externe de l'os du bras et de la face du cubitus, et faisant saillie au haut du bord convexe de l'avant-bras, poussant en dehors la portion des muscles supinateurs et radiaux qui la recouvre. Cette extrémité du radius était éloignée de celle du cubitus qui doit lui être contiguë, et l'on distinguait facilement un vide entre ces deux parties. L'avant-bras était à demi fléchi et un peu en pronation. Il était impossible de lui faire prendre une autre attitude, et, si l'on essayait de l'étendre, de le fléchir entièrement ou de le mettre en supination, le malade poussait des cris. Le muscle biceps était aussi douloureux et un peu tendu.

Je tentai la réduction et l'obtins assez facilement. Mais j'avais à peine abandonné le membre et cessé la pression du pouce sur l'extrémité du radius, qu'elle se luxa de nouveau, sans qu'on eût donné aucun mouvement à la partie. Je refis la réduction et appliquai un appareil propre à prévenir un nouveau déplacement. Je le disposai de manière qu'à l'avantage de produire une compression nécessaire, il réunissait celui de maintenir la partie dans une extension modérée, qui me semble plus convenable au maintien de l'os réduit.

Le lendemain, l'avant-bras avait repris sa position demi-fléchie et était en pronation. Je levai l'appareil, l'os était de nouveau déplacé.

Je fis encore la réduction sans grands efforts, mais l'os était aussi vacillant que la veille et se déplaçait aussi aisément. J'employai un appareil, plus propre que le premier à produire l'effet que je désirais. J'eus soin de garnir l'os de compresses épaisses pour en empêcher la mobilité. Je prescrivis un grand repos et une situation constante. Toutes ces précautions furent de peu d'utilité : au bout d'un mois, l'os était toujours vacillant, les mouvements de l'avant-bras fort gênés et mal assurés.

Observation XIII

(A. Cooper. — Œuvres chirurgicales complètes)

On me présenta un enfant de 7 à 8 ans, qui avait une luxation semblable à la précédente. Cet enfant avait fait une chute d'environ 12 pieds de haut sur le coude du bras droit. La partie était froissée considérablement et il y avait une ecchymose, qui s'étendait tout autour de l'articulation. Il ne me fut pas difficile à la saillie de l'os, à la position et à la flexion partielle de l'avant-bras, de reconnaître la luxation du radius. Après quelques jours d'usage de bains émollients et résolutifs, la partie fut un peu détuméfiée et plus libre. Je procédai à la réduction de la luxation et j'y réussis sans beaucoup d'efforts, mais l'os se déplaçait aussitôt que je cessais de le maintenir réduit. J'appliquai un appareil de la manière qui me parut la plus propre à m'opposer à cet effet ; mais ce fut inutilement, car un mois et demi après, l'os était toujours vacillant, et sa place accidentelle paraissait lui être devenue naturelle.

Observation XIV

(Thomassin, 1772)

Rapportée dans la thèse de Chedieu, Strasbourg, 1863

J'ai vu un enfant, âgé de 12 ans, lequel par l'effet d'une chute faite trois semaines auparavant, avait eu un dérangement considérable dans l'articulation de l'avant-bras du côté droit. Il y avait enflure, douleur et impossibilité de mouvoir la partie. Je reconnus que la tête du radius était déplacée et faisait saillie à la partie externe et

supérieure de l'avant-bras, s'élevant plus que le condyle externe et poussant la portion des radiaux qui le recouvre en cet endroit. Cet enfant commençait à se servir de son bras, mais la supination était impossible. Le siége de la lésion était couvert d'ulcères et de pustules croûteuses, occasionnées par l'application d'un emplâtre oxicroceum. Je ne pus faire des tentatives de réduction que 12 jours après le début. Ce fut sans résultat ; il est vrai que mes tentatives furent peu soutenues, parce que la mère s'y opposait et que l'enfant se servait déjà de son bras, sans cependant pouvoir le fléchir entièrement, et la supination ne pouvait toujours pas se faire.

Observation XV

(Nélaton)

Éléments de pathologie chirurgicale, t. III, p. 486

La tête du radius forme sous la peau une tumeur très saillante et très facile à reconnaître, située en dehors de l'épicondyle, à trois centimètres du bord externe de l'olécrâne ; elle a subi un mouvement ascensionnel de 15 à 20 millimètres ; les muscles long supinateur et radiaux externes forment, en avant du radius et en dedans de la tête luxée, une saillie allongée qui se perd insensiblement sur le côté externe et antérieur ; l'avant-bras est dans un état moyen, entre la pronation et la supination ; la supination est impossible ; la possibilité de fléchir et d'étendre l'avant-bras est conservée. Le malade a été atteint depuis son enfance de cette luxation, et je ne suis pas persuadé qu'elle soit due à une cause traumatique, bien qu'il affirme le contraire.

Une figure est jointe à cette observation et montre la position anormale du radius.

Observation XVI

(Gerdy)

Cette luxation a été vue par Gerdy à l'hôpital Saint-Louis et il la décrit de mémoire, le malade qui la présentait n'étant pas revenu à l'hôpital, malgré la promesse qu'il en avait faite.

« L'accident est arrivé dans l'enfance, je crois à l'occasion d'une

chute. Depuis lors le radius est resté en dehors de l'articulation. Quand l'avant-bras est fléchi, la tête du radius fait une saillie considérable en dehors de l'épicondyle, et non seulement le doigt peut sentir et apprécier la forme de la cupule qui termine le radius, mais même la peau conserve habituellement en ce point une dépression qui s'est moulée sur la tête de l'os déplacé. Les mouvements de flexion et d'extension s'exécutent avec facilité, le malade n'est nullement gêné par cette conformation vicieuse de l'articulation du coude ».

Observation XVII

(Boularan. — Th. de Paris, 1875)

Recueillie à l'hôpital des Cliniques, dans le service du professeur Broca

Mlle X..., âgée de 11 ans 1/2, a tout au plus la taille d'un enfant de 7 à 8 ans. Elle a renouvelé ses incisives à 7 ans. La partie inférieure de leur couronne est couverte d'un émail brillant. Au-dessus, mais sans ligne de démarcation bien nette, la dentine est incorrecte et d'un aspect jaune sablé. Pendant la durée de développement d'une portion de la dent, la petite fille s'est trouvée sous l'influence d'une cause qui a troublé la dentification aussi bien que l'ossification. L'altération de la santé, bonne jusque vers l'âge de deux ans, n'a été du reste que passagère. Au-dessus de l'érosion, la dent présente le poli qu'elle a à la partie inférieure et témoigne d'une amélioration depuis quelque temps dans l'état de la petite malade. Le récit de ses parents confirme du reste notre opinion à ce sujet. Il n'y a pas de courbure anormale dans les jambes, mais le tibia porte des traces de la dépression produite par le jambier antérieur. Normale dans le sens antéro-postérieur, son épaisseur est moindre transversalement et sa crête forme sous la peau un angle très aigu. L'enfant est rachitique.

Il y a quinze mois, Mlle X... est tombée d'un cheval de bois. Elle dit avoir frappé le sol avec la paume de la main. Les accidents immédiats ont été peu considérables : une douleur peu vive, du gonflement, de la déformation dans l'articulation du coude. La douleur et le gonflement ont promptement cédé à un traitement approprié, la déformation a persisté, malgré tout ce que l'on a pu tenter pour la faire disparaître.

A l'examen de la malade : l'extrémité supérieure de l'avant-bras est augmentée latéralement, elle ne l'est pas sensiblement dans le sens antéro-supérieur. Le côté interne du coude ne présente rien d'anormal, la ligne osseuse est analogue à celle du côté opposé. L'olécrâne est à une distance à peu près égale de l'épitrochlée et de l'épicondyle ; son bec est sur la même ligne transversale que ces deux saillies lorsque l'avant-bras est fléchi à angle droit sur le bras. Il n'y a pas de luxation du cubitus.

A la partie externe du bras, à travers la couche peu épaisse des muscles radiaux et supinateurs, on sent une saillie qu'il n'est pas difficile de reconnaître pour la tête radiale. Le doigt peut facilement en apprécier la forme. Entre elle et l'olécrâne se trouve un intervalle plus considérable qu'à l'état normal, elle est au niveau de l'épicondyle. Elle subit les mouvements que l'on imprime à la partie inférieure du radius. L'angle interne formé au niveau du coude par l'avant-bras et le bras n'est pas plus saillant. L'articulation du coude est lâche, les ligaments permettent des mouvements de latéralité et de circumduction ; les os de l'avant-bras sont mobiles l'un sur l'autre. On peut pousser facilement la tête radiale en avant et en arrière, on peut l'entraîner au dehors Toutes ses connexions avec le squelette semblent complètement détruites. Evidemment le ligament annulaire et le ligament latéral externe sont rompus.

L'attitude de l'avant-bras ne permet pas de soupçonner la luxation avant que la malade ait attiré l'attention de ce côté ; elle est normale. La flexion et l'extension, la pronation et la supination sont possibles. Tous ces mouvements, un peu gênés lorsque la malade les fait spontanément, sont plus étendus, lorsque le chirurgien les imprime lui-même au membre. Ceci est remarquable, surtout pour l'extension qui est manifestement plus complète. La main est dans l'adduction.

Les signes qui précèdent nous permettent de conclure à une luxation du radius en dehors.

La réduction a été obtenue sans grande difficulté ; la luxation s'est reproduite immédiatement.

M. Broca a cru que la lésion était trop ancienne pour avoir des chances d'obtenir quelques résultats fonctionnels par l'application d'un appareil contentif.

Observation XVIII

(W. Wagner. *Cent f. chir.* nº 24, 1886).

Jeune homme de 19 ans, exerçant la profession de mineur.

Dans l'été de 1877, pendant qu'il était occupé à pousser un wagon de charbon sur la voie, ayant le coude en flexion et la main en pronation, il reçut, d'un autre wagon qui venait par derrière, un choc terrible sur l'articulation du coude. Il y eut aussitôt gonflement et douleur considérables, qui amenèrent le malade à entrer à l'hôpital. Il y séjourne six semaines. Il en sort avec une articulation un peu mobile qui lui permet, mais avec beaucoup de difficultés, de continuer son travail.

Cependant la raideur va en augmentant de plus en plus et le malade est contraint de retourner à l'hôpital un an après sa sortie.

A ce moment on constate : que le coude est en flexion à angle droit ; que la flexion, l'extension, la rotation sont impossibles spontanément et très peu appréciables quand on provoque des mouvements passifs ; que sur la face externe du condyle externe, siège une forte saillie osseuse qui est la tête radiale épaissie et mobile.

Rien d'anormal sur les autres articulations ; pas de fracture du cubitus notamment.

Comme il nous parut que la raideur articulaire tenait surtout à la position anormale de la tête du radius et à son épaississement considérable, nous décidâmes d'intervenir.

L'opération nous permit de constater que la tête du radius était fortement matelassée par une épaisse couche de tissu conjonctif, qui formait, sur la partie interne de la tête, une tuméfaction en massue. Cette tuméfaction mesurait environ la sixième partie du diamètre de la tête. Celle-ci adhérait fortement à la capsule articulaire, dont elle fut soigneusement détachée pendant l'opération. Il n'y eut pas de suites fâcheuses et la guérison fut obtenue petit à petit par du massage, des bains, etc. Le malade recouvra peu à peu ses mouvements.

Actuellement nous constatons, après avoir suivi attentivement le

malade, qu'il peut fléchir son bras à 80°, l'étendre jusqu'à 150° et porter la main en pronation normale. La supination est seule un peu gênée.

Observation XIX

(W. Wagner. *Compte-rendu du XVe Congrès de la Société allemande de Chirurgie*).

Le malade est un homme de 26 ans, exerçant la profession de charretier. Il fut blessé dans les mêmes conditions que le malade de l'observation XVIII.

A son arrivée à l'hôpital, il se présente tenant son bras en flexion avec l'autre main. La flexion et l'extension passives sont possibles mais douloureuses. La région du coude est le siège d'une forte tuméfaction, qui est surtout accusée à sa partie externe où l'on constate une saillie considérable au niveau du condyle externe. Par comparaison, le profil du condyle interne paraît normal. La pronation est maxima ; la supination spontanée ou provoquée est impossible.

Nous anesthésions le malade et nous constatons que la tête du radius est en dehors du condyle externe de l'humérus et que cette position n'est influencée ni par la flexion, ni par l'extension.

La palpation attentive de cette tête nous permet de reconnaître le rebord de la cupule et sur celle-ci une saillie osseuse qui apparaît plus nettement pendant les mouvements de supination.

Il n'y a pas de fracture, ni de luxation du cubitus ; les extrémités condyliennes de l'humérus sont intactes également.

Il nous fut possible d'obtenir la réduction, après plusieurs tentatives infructueuses, en combinant les mouvements d'abord de flexion et d'adduction, puis d'extension et de supination forcées, pendant qu'un aide exerçait des pressions directes et énergiques sur la tête saillante.

L'avant-bras est maintenu en flexion et supination moyennes. Quatre semaines après, le pansement est enlevé ; on essaye alors des mouvements passifs, ils sont assez limités et douloureux. Pendant un mois on continue les massages sans grands résultats. La pronation et la supination sont surtout fortement gênées et à peu près

nulles. La tête radiale est fixée et augmentée de volume. Cinq mois après on décide une résection.

L'opération permet de constater des adhérences conjonctives au foyer de la luxation et en même temps une interposition entre les surfaces articulaires d'un fragment de cartilage désinséré ; on résèque la tête radiale sans toucher au tissu conjonctif environnant.

Guérison, sans suites fâcheuses, du traumatisme opératoire. Les mouvements ne sont pas cependant très améliorés, car le malade, peu intelligent, s'oppose à toute nouvelle tentative de massage.

Observation XX

(W. Wagner. Centralblatt für Chirurgie, 10 avril 1886).

Il s'agit d'un malade de 28 ans, qui fut lancé de son cheval à l'âge de 6 ans.

A l'examen du coude on constate que la tête radiale est logée en dehors du condyle externe. Si l'on fait exécuter un mouvement de supination on constate facilement qu'elle est très aplatie sur sa face interne.

Il n'y a pas de traces de fracture du cubitus. Les mouvements de l'articulation sont normaux.

On ne saurait dire actuellement si l'aplatissement de la partie interne de la tête est dû à une fracture. Il est plus vraisemblable que cette déformation provient du frottement des deux surfaces osseuses radiale et humérale.

Observation XXI

(Inédite)

(Recueillie dans le service du professeur Estor)

Jean D..., âgé de 9 ans 1|2, venu à la consultation le 18 avril 1901.

Antécédents héréditaires. — Père et mère bien portants.

Antécédents personnels. — Bonne santé habituelle.

Début de la maladie actuelle. — Le 17 avril 1901, l'enfant, jouant avec ses camarades, a fait un faux pas et est tombé, frappant du coude gauche sur un escalier.

Le lendemain il nous est amené et nous constatons un gonflement considérable du coude, l'avant-bras fléchi et la main en pronation.

L'avant-bras étant fléchi à peu près à angle droit sur le bras, le bec de l'olécrâne est sur la même ligne que l'épicondyle et l'épitrochlée, ce qui nous permet d'éliminer la luxation du cubitus.

A la partie externe du coude la déformation est très accentuée et on sent très nettement la cupule radiale à travers les muscles radiaux et supinateurs; cette impression est confirmée par les déplacements que subit la tête radiale lorsqu'on imprime des mouvements à la partie inférieure du radius. De plus la distance qui sépare cette tête de l'olécrâne est beaucoup plus considérable du côté malade que du côté sain.

Le professeur Estor porte le diagnostic de luxation en dehors de l'extrémité supérieure du radius, diagnostic que la radiographie confirme le lendemain. Nous avons reprodnit cette radiographie à la *fig.* 1.

La luxation est réduite en exerçant des tractions suivant l'axe de l'avant-bras combinées avec des pressions sur la tête radiale.

On applique immédiatement après un appareil plâtré. Cet appareil est enlevé au bout de dix jours. A ce moment-là on constate que la luxation s'est reproduite.

On commence alors le massage combiné à des mouvements d'extension, de flexion, de pronation et de supination. Ce traitement est continué régulièrement pendant quinze jours. L'enfant sort et reste plus d'un mois et demi sans revenir à la clinique.

État actuel. — Le 29 juin 1901, nous constatons que la luxation est toujours complète, le mouvement de flexion est conservé jusqu'à 45°, le mouvement d'extension presque en totalité, la pronation est possible et la supination n'est que légèrement limitée.

Nous pensons que par le massage combiné à des mouvements forcés on arrivera certainement à restituer au membre la plupart de ses fonctions et cela malgré la persistance de la luxation qu'il est impossible de maintenir réduite probablement par suite de la rupture du ligament annulaire.

B. — Luxation avec fracture

Observation XXII

(Desprès)

Le nommé Joseph L..., âgé de 8 ans, fit une chute sur le coude dans une cour bitumée, son avant-bras droit porta sur le sol et frappa sans doute un corps dur, car il y eut une fracture de l'avant-bras avec ecchymose. Le malade fut traité en ville par le Dr Gellé, qui mit sur l'avant-bras des attelles de carton et une bande roulée.

Au bout de vingt jours il remarqua une saillie très apparente de la tête du radius et il envoya le malade à la consultation de l'hôpital.

Voici ce que nous avons pu constater : il existait sur la face dorsale de l'avant-bras une ecchymose limitée au niveau du tiers supérieur du cubitus, preuve qu'il s'agissait bien d'une fracture par cause directe. Au-dessous de l'ecchymose on sentait un cal assez volumineux indiquant nettement qu'il y avait eu écartement angulaire des fragments. Au niveau de l'articulation du coude, en dehors, c'est-à-dire au niveau de l'articulation de la tête du radius avec le condyle, on constate une saillie anormale formée par l'extrémité supérieure du radius luxé, et l'on sent manifestement la cupule radiale sous la peau. Cet état est irrémédiable. La fracture étant consolidée, il n'y a pas d'appareil nouveau à appliquer, le bras sera tenu en écharpe

quelque temps, et des mouvements limités seront communiqués de temps en temps à l'articulation du coude.

Remarque. — Dans ce cas le déplacement angulaire des fragments rend impossible la réduction de la luxation.

Observation XXIII

(Chirurgie Poliklinik du 25 septembre 1880)

Coral Busch se fractura probablement le radius gauche au niveau de son tiers supérieur, en 1873 ; la fracture guérit sans laisser aucune trace de difformité. Au mois de février de la même année, il tomba dans un escalier et se fractura le même avant-bras ; les détails de l'observation nous manquent.

Cette fois-ci, la fracture intéresse le cubitus, accompagnée d'une luxation du radius, ainsi que d'une subluxation de l'apophyse styloïde du cubitus ; on appliqua au malade un appareil plâtré, qui fut enlevé par le malade lui-même, après 14 jours. Le tiers supérieur du cubitus étant fracturé, il survint un phlegmon, qui suppura pendant deux mois et demi, et par son ouverture, s'éliminèrent plusieurs esquilles.

Etat actuel. — Longueur du cubitus gauche, 21 centimètres 1/2. Longueur du cubitus droit, 26 centimètres 1/2. Longueur du radius gauche, 25 centimètres 1|2. Longueur du radius droit, 25 centimètres 1|2. Le cubitus fracturé présente une convexité antérieure très marquée, qui détermine une diminution considérable de l'avant-bras. La tête du radius dépasse de 1 centimètre 1|2 l'interligne condylien de l'humérus ; au maximum de flexion, elle remonte au-delà de 3 centimètres. L'extension active se fait sous un angle de 170 degrés; la flexion passive ne dépasse même pas 80 degrés.

Dans l'articulation de la main, la flexion est à peu près de 120 degrés. La supination est fort gênée. Tous les mouvements de l'avant-bras et de la main sont exécutés avec une très grande difficulté : ils sont lents, sans force et douloureux, à cause de la déviation du cubitus en bas. L'angle de déviation diminue, si on fixe par un bandage l'articulation de la main.

La conclusion du médecin qui a rédigé l'observation pour la Chi-

rurgie Poliklinik est : que la force qui a déterminé la lésion a été exercée de dedans en arrière, la tête du radius a reçu une impulsion en dehors, tandis que les fragments du cubitus lui ont imprimé une direction en haut.

CHAPITRE III

ANATOMIE NORMALE

Nous ne nous occuperons que de l'articulation radio-cubitale supérieure, étant donné que nous n'étudions que les luxations de la tête du radius.

Cette articulation appartient au type des articulations pivotantes ou trochloïdes ; elle nous présente deux surfaces articulaires, un ligament annulaire, un ligament carré et une synoviale.

A) *Surfaces articulaires.* — Ce sont, d'un côté, la petite cavité sigmoïde du cubitus ; de l'autre, le contour de la tête du radius.

La petite cavité sigmoïde, tapissée de cartilage, représente le tiers d'un cylindre creux, verticalement dirigé et dont la concavité regarde en dehors.

Le contour de la tête radiale est à peu près cylindrique ; sa hauteur est doublée du côté de la petite cavité sigmoïde ; une couche de cartilage revêt tout ce contour.

B) *Moyen d'union.* — Un ligament annulaire complète la petite cavité sigmoïde du cubitus et unit par conséquent les deux surfaces articulaires en formant une sorte de cravate qui

les maintient solidement au contact. Ce ligament se confond par son bord supérieur avec les deux faisceaux antérieur et moyen du ligament latéral externe de l'articulation du coude, par son bord inférieur plus étroit que le supérieur il embrasse le col du radius.

Le radius est encore uni au cubitus par le ligament carré ou ligament de Denucé ; c'est une lame fibreuse de forme quadrilatère étendue horizontalement entre les deux os. Il s'insère en dedans, sur le rebord inférieur de la petite cavité sigmoïde; en dehors, il se fixe à la partie correspondante du col du radius. Ce ligament est relâché dans la position de repos du membre. Dans la pronation et la supination, en s'enroulant autour du col, il se tend et limite ces mouvements.

Le ligament de Weitbrecht contribue aussi à rendre solide l'union des deux os en reliant l'apophyse coronoïde à la tubérosité bicipitale.

C) *Synoviale.* — C'est une dépendance de la grande synoviale du coude. Elle forme autour du col du radius une sorte de cul-de-sac circulaire dans lequel s'amasse la synovie.

CHAPITRE IV

ANATOMIE PATHOLOGIQUE

La luxation de l'extrémité supérieure du radius en dehors n'ayant jamais entraîné la mort du malade, nous ne pouvons pas nous rapporter à des autopsies pour décrire l'anatomie pathologique de cette affection. Nous nous bornerons donc à signa-

ler ce que les chirurgiens ont constaté dans les interventions auxquelles elle a donné lieu.

Chez les enfants, par suite de la laxité des ligaments particulière à cet âge, la luxation incomplète peut se produire sans lésion considérable des parties molles.

Dans la luxation complète, le ligament annulaire et le ligament latéral externe ne conservent jamais leur complète intégrité, et c'est précisément la rupture du ligament annulaire qui s'opposera au maintien de la tête réduite.

Un des plus grands obstacles à la réduction, ainsi qu'en témoignent les observations de Wagner, provient de l'interposition entre la tête radiale et le condyle des débris des ligaments rompus.

Dans les luxations récentes, les surfaces articulaires ne sont pas sensiblement modifiées, mais dans les luxations anciennes, étant donné les contacts anormaux et la pression permanente des os entre eux, on constate un aplatissement de la partie interne de la tête et la formation d'une nouvelle petite cavité sigmoïde sur l'humérus, trace évidente des tendances naturelles à l'organisation d'une nouvelle articulation.

On constate fréquemment et au bout d'un certain temps une hypertrophie de la tête radiale.

L'irritation des tissus de voisinage donne lieu, à la longue, à la formation d'un tissu fibreux qui provoque des adhérences et s'interpose entre les surfaces articulaires.

CHAPITRE V

ÉTIOLOGIE ET PATHOGÉNIE

Nous signalerons comme résultat de l'étude des observations, la fréquence relative de cette luxation dans l'enfance, ainsi que J.-L. Petit l'avait déjà remarqué.

L'anatomie nous enseigne, en effet, que dans le premier âge de la vie, il existe une laxité des ligaments articulaires, une moindre résistance des fibres tendineuses des muscles extenseurs, une disproportion du volume de la tête radiale relativement à sa cavité de réception qui prédisposent évidemment à cette luxation.

Presque tous les cas que nous rapportons appartiennent à des individus du sexe masculin, ce qui s'explique par la différence de la nature des occupations chez l'un et l'autre sexe et peut-être, chez les enfants, par une humeur plus turbulente chez les garçons.

Cette luxation est très rare, ce que nous ne saurions expliquer que par la disposition spéciale de l'appareil ligamenteux. En effet, nous trouvons à ce niveau deux ligaments très résistants, le carré et l'annulaire, qui sont comme accouplés pour s'opposer fortement à tout déplacement important de la tête radiale, par rapport au cubitus.

L'étude du mécanisme de cette luxation est, nous l'avouons, difficile à élucider, surtout lorsqu'elle ne s'accompagne pas de fracture du cubitus ; elle est d'ailleurs, dans ce dernier cas, consécutive à la fracture.

Cette luxation est le plus souvent produite par une chute sur le coude; or, un choc appliqué à la partie interne du coude a évidemment pour effet, lorsqu'il n'y a pas fracture, de redresser l'angle qui a son sommet en ce point; le ligament latéral externe et le ligament annulaire peuvent être alors rompus et la tête du radius projetée en dehors.

Telle est l'explication donnée par Boularan dans sa thèse, faite sous l'inspiration de Broca.

La luxation peut être aussi produite par une chute sur la paume de la main (Observation XVII). Ne pourrait-on pas expliquer cette luxation par le mouvement de pronation forcée? La mécanique articulaire nous apprend, en effet, que dans le mouvement de pronation, le ligament carré s'enroule autour du col radial et se tend au maximum. C'est cette tension qui limite le mouvement. Supposons qu'un traumatisme surprenne l'avant-bras dans cette position, ce ligament se trouvant tendu au maximum, supporte à lui seul tout l'effort, son élasticité est vaincue, il se rompt et le ligament annulaire restant seul à lutter, se tend, se déchire à son tour, la tête devient alors libre et la luxation se produit.

Le traumatisme peut aussi agir indirectement, par l'intermédiaire de l'avant-bras (Observations III et VIII).

En résumé, cette luxation reconnaît généralement pour cause une chute sur le coude ou un traumatisme surprenant l'avant-bras en pronation forcée.

CHAPITRE VI

SYMPTOMATOLOGIE

Aussitôt l'accident produit, le malade perçoit un craquement et une vive douleur. Cette sensation douloureuse est certainement due au déchirement des tissus et à la compression exercée par la tête du radius.

Un gonflement très accentué, l'ecchymose et l'impuissance fonctionnelle ne tardent pas à apparaître.

Ce qui frappe surtout, c'est l'attitude du membre. Il est toujours à demi-fléchi et en pronation. La déformation est manifeste, et si on suit le profil du coude on constate une saillie à la partie supérieure et externe de l'avant-bras qui fait contraste avec les contours de la région interne du coude ; cette saillie est due manifestement à la tête radiale repoussant en dehors les muscles radiaux et supinateurs.

Si l'on explore les mouvements, on reconnaît aisément que la supination et la flexion complètes sont impossibles. La pronation est souvent très exagérée, comme si le membre était resté dans la position que lui a imprimée le traumatisme.

Dans la luxation en dehors et en avant on constate un intervalle plus grand que celui du côté sain, entre le bord externe de l'olécrâne et la tête radiale ; de plus, cette dernière est portée au devant de l'épicondyle.

Lorsque le déplacement a lieu en dehors et en arrière on sent la tête radiale à la partie externe et postérieure du con-

dyle huméral ; il est facile aussi de reconnaître le bord postérieur de la petite cavité sigmoïde du cubitus.

Dans la luxation directe en dehors nous ferons remarquer avec Gerdy (1), que la tête du radius fait une saillie tellement considérable en dehors de l'épicondyle, que non seulement le doigt peut sentir et apprécier la forme de la cupule, mais que la peau conserve habituellement en ce point une dépression moulée sur la tête de l'os déplacé. Cette déformation, difficile à apprécier quand le traumatisme est récent, est évidente dans les luxations anciennes, grâce à l'atrophie musculaire.

Pour s'assurer que la saillie de la partie externe du coude est bien formée par la tête radiale, on saisit le radius par sa partie inférieure et on lui imprime de légers mouvements de pronation et de supination ; ceux-ci se transmettent à la tête du radius. La mensuration du radius démontre que sa longueur est exactement la même que celle du radius du côté sain.

CHAPITRE VII

DIAGNOSTIC

Dès le début, le diagnostic est facile; mais lorsqu'il est survenu du gonflement il offre de réelles difficultés ; on peut alors songer à la contusion, à l'entorse ou à la fracture.

En effet, la douleur, la difficulté des mouvements, la déformation des parties sont des signes communs à ces affections.

---

(1) *Archives générales de médecine*, 1835, t. VII.

Mais le chirurgien pourra reconnaître la luxation de la tête radiale par les caractères qui différencient ces diverses affections.

La position de l'avant-bras est naturelle dans l'entorse et dans la contusion et il n'y a jamais cette fixité que l'on trouve dans les luxations ; de plus, ces dernières s'accompagnent d'une situation et d'une direction vicieuses dues au déplacement des surfaces articulaires. En outre, une luxation nécessite pour se produire un traumatisme d'une plus grande violence. Le craquement perçu par le malade est aussi particulier à la luxation.

Plus tard, lorsque le gonflement aura disparu et que l'atrophie se montrera, la déformation du coude, la saillie de la tête radiale avec ses caractères de conformation et de mobilité, de rapport avec l'épicondyle ne sauraient laisser le chirurgien indécis.

La comparaison avec le côté sain, l'étude attentive des saillies osseuses du coude : épicondyle, épitrochlée et olécrâne et la dépression sous-condylienne due à l'absence de la tête radiale entraîneront la conviction.

La fracture du col du radius étant une rareté et une trouvaille d'autopsie, on ne saurait en faire le diagnostic.

La fracture isolée de la tête est aussi très rare ; Wagner cite un cas où il trouva à l'opération une portion de la cupule articulaire détachée du reste de la tête ; mais c'est une exception. Cette fracture, en effet, est le plus souvent produite par une chute sur la paume de la main et s'accompagne toujours, disent les classiques, de graves dégâts du côté des autres os. La présence d'un fragment mobile au niveau de la cupule, la crépitation obtenue dans les mouvements de pronation et de supination, l'absence de déformation pourraient, à la rigueur, la faire reconnaître.

Dans le cas où le diagnostic serait hésitant, on aura toujours la ressource de la radiographie, qui est d'une utilité indéniable pour l'étude des lésions du coude ; car, comme le dit Quénu (1) : « Sans réveiller aucune souffrance, nous avons ainsi la possibilité de déterminer d'une façon mathématique la situation respective des os du coude et leurs lésions dans des circonstances où précisément les signes classiques sont devenus, par le fait du gonflement et de la douleur, d'une constatation extrêmement difficile et même impossible ; j'estime que chez les enfants en particulier, où les déplacements articulaires sont si faciles à confondre avec des fractures trochléennes ou des décollements épiphysaires, il serait très désirable qu'on appliquât systématiquement ce nouveau moyen d'exploration. »

CHAPITRE VIII

PRONOSTIC

Il est bien rare que la luxation en dehors de la tête radiale s'accompagne d'accidents présentant un certain caractère de gravité. Les symptômes immédiatement consécutifs au traumatisme : douleur, gonflement, disparaissent assez rapidement. Seuls, persistent les troubles fonctionnels, troubles qui peuvent aller jusqu'à l'ankylose, accident très rare, il faut bien le reconnaître.

---

(1) Bulletins et Mémoires de la Société de Chirurgie de Paris t. XXIII, p. 362.

Les débris du ligament annulaire ont de la tendance à s'interposer entre les surfaces articulaires, ce qui est quelquefois un obstacle à la réduction ; toutefois, il est généralement assez facile de le vaincre par des mouvements de rotation.

Mais s'il est relativement facile de remettre les surfaces osseuses au contact, l'élasticité de ces débris ligamenteux triomphe de la réduction par leur tendance naturelle à s'interposer constamment entre les surfaces articulaires, rendant ainsi impossible la contention de la luxation réduite, et favorisant de la sorte le déplacement.

Toutefois, malgré la permanence de la luxation, les mouvements peuvent être rendus en grande partie à l'articulation, par du massage et une gymnastique appropriée.

Dans le cas de fracture concomitante du cubitus, la fonction du coude peut être plus sérieusement entravée, mais elle n'est que par exception complètement abolie.

Nous ajouterons que chez les enfants, le retour à la fonction paraît se faire à la longue, d'une manière plus parfaite que chez l'adulte ; on sait en effet combien, dans le jeune âge, le tissu osseux s'adapte facilement à de nouvelles conditions articulaires.

Le pronostic, au point de vue fonctionnel, est en somme peu sérieux dans la généralité des cas.

CHAPITRE IX

TRAITEMENT

Nous considérerons deux cas : A. — La luxation récente ; B. — La luxation ancienne.

A. — La luxation du radius en dehors récente, présente deux indications principales : 1° réduire la luxation ; 2° maintenir la luxation réduite.

1° La réduction doit être tentée le plus tôt possible, car les luxations du coude, en général, deviennent très promptement irréductibles.

Un procédé qui donne de bons résultats est celui que nous avons vu employer dans le service de notre maître M. le professeur Estor.

Un aide maintient le bras du malade et l'immobilise. Le chirurgien saisit l'avant-bras et le porte en extension forcée : d'une main il exerce des tractions suivant l'axe du membre, et avec le pouce de l'autre main il appuie fortement sur la tête radiale, et cherche à la réintégrer dans la petite cavité sigmoïde.

Wagner (1) combine d'abord les mouvements de flexion et d'adduction, puis d'extension et de supination, pendant qu'un aide exerce des pressions directes sur la tête saillante.

Si on ne peut réduire, par suite de la résistance musculaire,

---

(1) *Centralblatt für Chirurgie*, n° 10, 1886.

il faut faire coucher le malade et procéder à la réduction sous l'anesthésie.

2° La luxation une fois réduite, on doit s'efforcer de la maintenir. Cette partie du traitement est la plus importante et la plus difficile. L'anatomie nous rend compte de ces difficultés, comme nous l'avons déjà montré.

Suivant la pratique de M. le professeur Estor, le membre est maintenu en extension dans un appareil plâtré. Cet appareil est laissé en place pendant 10 ou 12 jours.

L'appareil étant enlevé, on commence aussitôt des séances de massage et de gymnastique des mouvements. Ces séances sont renouvelées tous les jours.

Dans l'intervalle on se contente de maintenir le membre dans une écharpe de Mayor.

Comme nous l'avons déjà vu, on n'arrive que très rarement à maintenir la luxation réduite par suite de la rupture du ligament annulaire ; aussi est-il permis de se demander si on ne pourrait pas recourir à l'arthrotomie d'emblée et procéder à la suture de ce ligament ; on éviterait ainsi la déformation. Grâce à la méthode antiseptique, l'arthrotomie n'expose pas à de sérieux dangers. Aussi le chirurgien doit-il, peut-être, y avoir recours ; il restituerait ainsi au membre l'intégrité de ses mouvements et éviterait la déformation.

B. — Dans les luxations anciennes, lorsqu'il y a tendance progressive à l'ankylose ou ankylose définitive en mauvaise position, la conduite de Wagner nous paraît la plus recommandable.

Elle consiste à ouvrir largement le foyer de la luxation et à se rendre compte des obstacles qui limitent les mouvements.

Si la résection des parties fibreuses suffit au rétablissement

de la fonction, on se contentera de cette simple intervention.

S'il y a des déformations trop considérables, atrophiques ou hypertrophiques de la tête radiale, on la réséquera de façon à obtenir l'intégrité parfaite des mouvements.

CONCLUSIONS

1° Les luxations en dehors de la tête radiale sont très rares. Elles sont plus fréquentes chez l'enfant que chez l'adulte.

2° Elles reconnaissent généralement pour cause une chute sur le coude ou un traumatisme surprenant l'avant-bras en pronation forcée.

3° Ces luxations peuvent être secondaires à des luxations en avant ou en arrière ; mais il est des cas où elles se produisent directement en dehors.

4° La luxation pour être complète exige la rupture des ligaments annulaire, carré et latéral externes.

5° La réduction sera généralement facile à obtenir, mais on ne la maintiendra que très difficilement par l'immobilisation dans un appareil plâtré.

6° La guérison des troubles fonctionnels exige le massage et une gymnastique appropriée.

Vu et permis d'imprimer :
Montpellier, le 13 Juillet 1901
Le Recteur,
BENOIST.

Vu et approuvé
Montpellier, le 13 Juillet 1901.
Le Doyen,
MAIRET.

BIBLIOGRAPHIE

Bouilly (G.). — Manuel de pathologie externe, t. IV.

Boularan (Louis). — Luxations en dehors de l'extrémité supérieure du radius. Th. Paris, 1875.

Boyer. — Traité des maladies chirurgicales, 1814.

Case. — *London medical Gazette*, 1829, t. IV, p. 495.

Chedieu. — Th. Strasbourg, 1863.

Cooper (A.). — Œuvres chirurgicales complètes.

Denucé. — Article Coude du *Dictionnaire de médecine et de chirurgie pratiques*.

Desault. — Œuvres chirurgicales.

Gerdy. — *Archives générales de médecine*, 1835, t. VII, p. 149.

Grenier (Auguste). — Recherches sur la luxation du radius qui complique la fracture du tiers supérieur du cubitus. Th. Paris, 1878.

Hamilton. — Traité pratique des fractures et luxations (traduction Poinsot), p. 894.

Helferich. — Deutsche Zeitschrift Chirurgie, XXIII vol., p. 338 et p. 341.

Homans (J.). — Un cas de luxation complète du radius en dehors, Med. News Philad, 1892. LX, 549.

Huguier. — Sur le diagnostic différentiel des luxations du coude. Thèse de concours, 1842.

Langenbeck. — *Arch. f. Klin Chir. Berlin*, 1893, xlvi, 809-843.

Löbker. — Compte rendu des communications faites au XVe congrès de la Société allemande de Chirurgie.

Malgaigne. — Fractures et luxations, t. II, 1856.

— *Revue médico-chirurgicale*, t. XV.

Morris (R. T.). — The mechanism and anatomical fractures of the injury known as subluxation of the head of the radius. N. York M. J., 1889, xlix, 684.

Nélaton. — Eléments de pathologie chirurgicale, t. III, p. 486.

Quénu. — Bulletins et mémoires de la Société de Chirurgie de Paris, t. XXIII, p. 362.

Radestock. — Ueber die isolirte Luxation des Radiusköpfchens nach vorn. Deutsche mil. arztl. Ztschr., Berl., 1887, xvi, 331-333.

Robert. — *Gazette des hôpitaux,* 1847.

Ross (J.). — Luxatio capituli radii, with some remarcks as to its etiology, diagnosis, and treatment. Australas. M. Gaz., Sydney, 1888-89, viii-58.

Schröter (P.). — Die traumatische laterale Luxation des Radiusköpfchens.

Stanciulescu (Georges). — De la luxation du radius compliquant les fractures du tiers supérieur du cubitus. Th. Paris, 1890.

Testut (L.). — Traité d'anatomie humaine, 3e édit., t. I, p 482.

Tillaux (P.). Traité de chirurgie clinique, 4e édit., t. I, p. 627.

Van Arsdale (W. W.). — On subluxation of the head of the radius in children, with a resume of one hundred consecutives cases. Ann. Surg., Saint Louis, 1889, ix, 401-423.

Wagner (W.). — Centralblatt für Chirurgie, n° 10, 1886. Uber isolirte luxation des Radius nach aussen mit Abbruch des inneren Randes seines Köpfchens.

— *Arch. f. klin., Berl.*, 1886-87, xxxiv, 340-342.
Uber Luxation des Radiusköpfchens nach aussen mit Absprengung seiner inneren Peripherie

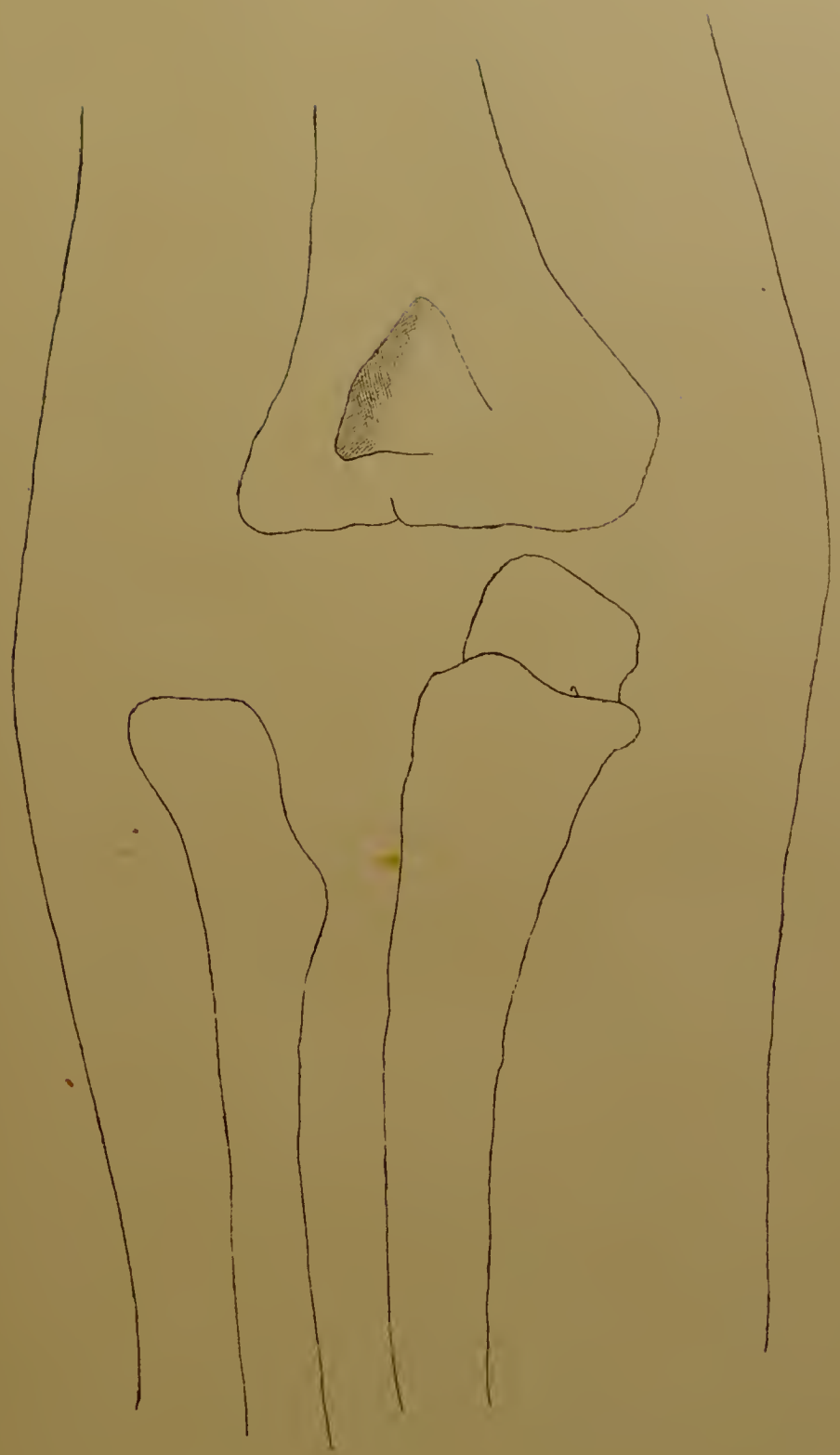

Fig. 1.

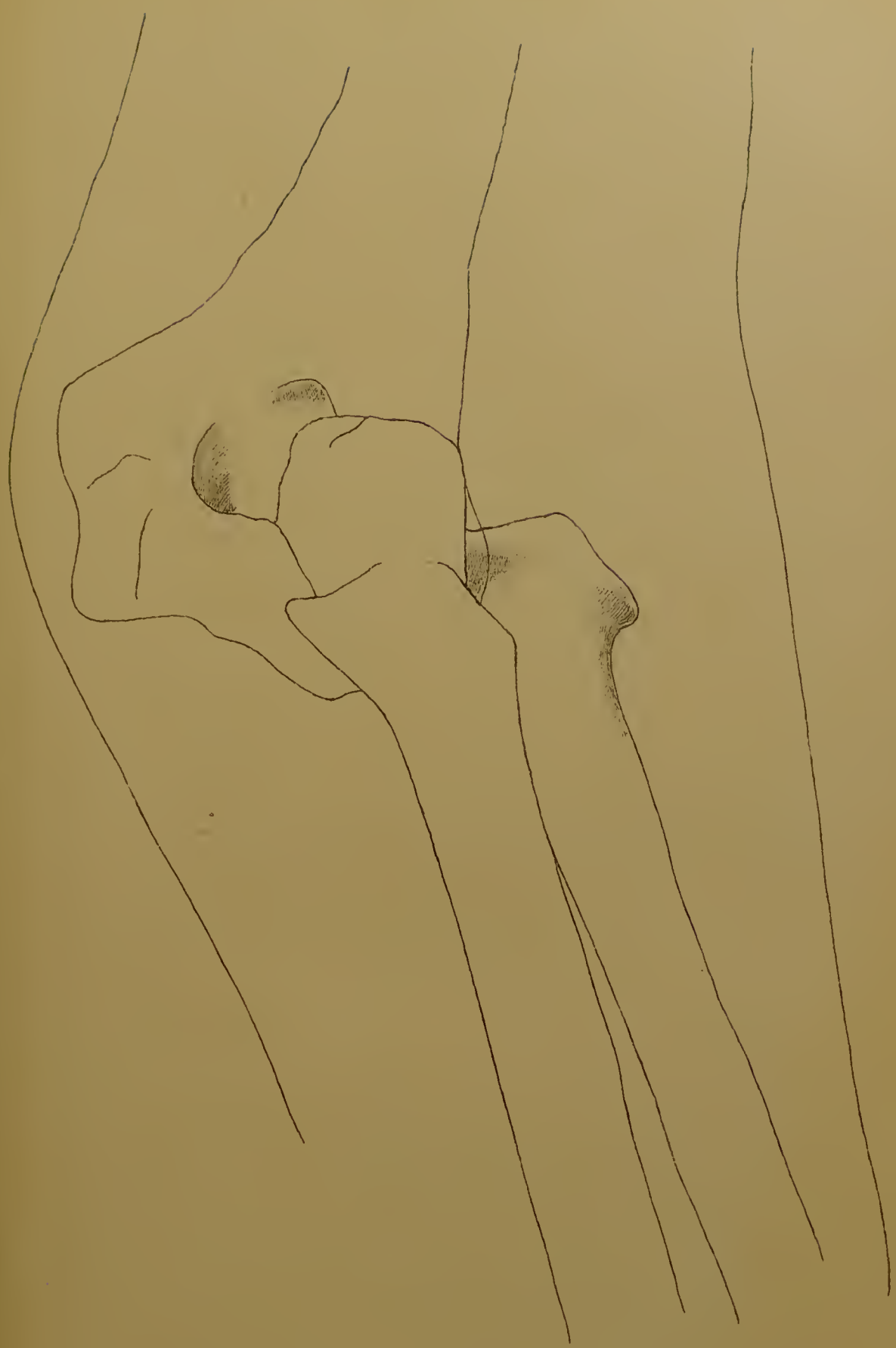

Fig. 2.

SERMENT

En présence des Maîtres de cette École, de mes chers condisciples, et devant l'effigie d'Hippocrate, je promets et je jure, au nom de l'Être suprême, d'être fidèle aux lois de l'honneur et de la probité dans l'exercice de la Médecine. Je donnerai mes soins gratuits à l'indigent, et n'exigerai jamais un salaire au-dessus de mon travail. Admis dans l'intérieur des maisons, mes yeux ne verront pas ce qui s'y passe ; ma langue taira les secrets qui me seront confiés, et mon état ne servira pas à corrompre les mœurs ni à favoriser le crime. Respectueux et reconnaissant envers mes Maîtres, je rendrai à leurs enfants l'instruction que j'ai reçue de leurs pères.

Que les hommes m'accordent leur estime si je suis fidèle à mes promesses ! Que je sois couvert d'opprobre et méprisé de mes confrères si j'y manque !